

文章编号:1005-0957(2007)11-0041-0

· 动物实验 ·

# 去卵巢大鼠 HPOA 功能自然代偿过程中 GnRH 的异位表达及电针处理对其的影响

车 萍, 赵 宏, 陈伯英

(复旦大学上海医学院中西医结合系神经生物学教研室, 上海 200032)

**【摘要】** 目的 在切除卵巢后的“围绝经期”大鼠模型上,探讨下丘脑-垂体-卵巢轴(hypothalamus-pituitary-ovary axis, HPOA)功能低下时,机体的自然代偿过程中,下丘脑室旁核(paraventricular nucleus, PVN)促性腺激素释放激素(gonadotropin-releasing hormone, GnRH)的异位表达及电针处理对代偿过程的影响。**方法** 动物分为正常组(INT)、去卵巢组(OVX)、自然代偿组(OVX3M组、OVX4M组、OVX5M组、OVX6M组)以及去卵巢加电针组(OVX+EA)。用H.E.染色的方法观察大鼠阴道脱落细胞的变化,用放射免疫分析(radioimmunoassay, RIA)的方法观察外周血雌二醇水平的变化,用免疫组织化学的方法观察GnRH在PVN的表达,以及免疫荧光双标结合激光共聚焦显微镜的观察方法观察GnRH与促肾上腺激素释放激素(corticotropin-releasing hormone, CRH)在PVN的共存。**结果** 去卵巢4个月时大鼠阴道涂片出现成熟脱落细胞;4个月时血 $E_2$ 水平明显升高,6个月时几乎稳定在正常水平的一半左右;正常组与去卵巢组大鼠PVN未发现有GnRH免疫阳性物质的表达;去卵巢加电针组以及切除卵巢后3-6个月自然代偿组的大鼠在PVN都分别有GnRH的表达;GnRH与CRH在PVN共存于同一个神经元中。**结论** GnRH在PVN中的异位表达,并与CRH共存于同一神经元中,可能是机体对HPOA功能异常的自然代偿;而电针处理可能提前启动了这一自然代偿机制,从而发挥对大鼠因去卵巢术而引起的HPOA功能异常的调整作用。

**【关键词】** 电针;促性腺激素释放激素(GnRH);室旁核(PVN);促肾上腺激素释放激素(CRH);自然代偿

**【中图分类号】** 2-03 **【文献标识码】** A

**Unordinary expression of GnRH in hypothalamic PVN during the course of functional compensation and effect of electroacupuncture on this course in ovariectomized rats** CHE Ping, ZHAO Hong, CHEN Bo-ying. Department of neurobiology and integrative medicine, Shanghai medical college, Fudan university, Shanghai 200032, China

**【Abstract】 Objective** To study the unordinary GnRH expression in hypothalamic PVN during the forming course of functional compensation for the HPOA dysfunction and the effect of electroacupuncture (EA) on this course in rat perimenopausal model. **Methods** Female rats were divided randomly into four groups: intact group (INT); ovariectomized group (OVX1M); functional compensation group subdivided into four groups: OVX3M, OVX4M, OVX5M and OVX6M; ovariectomized with EA group (OVX+EA). Radioimmunoassay was used to determine the concentration of  $E_2$  of the blood, and immunohistochemistry was used to observe the expression of GnRH in PVN. Immunofluorescent double-labeling histochemistry combining laser confocal scanning microscope was used to observe the co-localization of CRH-ir and GnRH-ir substances in PVN. **Results** The blood  $E_2$  concentrations decreased significantly in the OVX ( $P < 0.01$ ) compared with those in the INT. The concentrations in OVX4M, 5M and 6M groups increased significantly ( $P < 0.05$ ) compared with OVX, though still lower than INT. GnRH was found in OVX3M, 4M, 5M, 6M and OVX+EA, not in INT and OVX, and the co-localization of CRH-ir and GnRH-ir substances in one cell of PVN was observed in the functional compensation groups. **Conclusion** It might be a functional compensation for the dysfunction of HPOA that GnRH expressed unusually in the PVN of ovariectomized rats and co-localized in the CRH neuron; however EA might promote the starting of the compensation, resulting in the normalization of HPOA in the ovariectomized rats.

**【Key words】** Gonadotropin-releasing hormone (GnRH); Paraventricular nucleus (PVN); Estrogen ( $E_2$ ); Electroacupuncture (EA); corticotropin-releasing hormone (CRH); functional compensation

临床上用针刺治疗双侧卵巢切除术和更年期引起的“围绝经期综合征”,取得了显著的疗效,可以完全替代西医的

“激素替代疗法”<sup>[1,2]</sup>。然而,也有临床报道,“围绝经期综合征”患者体内的雌激素水平降低,出现诸如潮热出汗、易怒烦躁、心悸、失眠等症状,在发病6~12个月,大部分人不经治疗,临床症状会有所改善,血雌激素水平也逐步回升<sup>[3,4]</sup>。提示人体生殖内分泌系统可能存在一种自然代偿的机制。另外,有文献报道<sup>[5]</sup>,母羊被切除单侧卵巢后,排卵率显著升高,也提示机体在生殖功能方面,存在有自然代偿的机制。

基金项目:国家自然科学基金(2005CB523306)

作者简介:车萍(1980-),女,硕士研究生。

通讯作者:陈伯英,男,教授,博导,E-mail:bychen@shmu.edu.cn

我们以往研究结果表明,在去卵巢导致 HPOA 功能异常的大鼠模型上,电针一组穴位三次后,动物阴道涂片中,上皮细胞成熟脱落现象重新出现,血雌激素水平也随之升高,下丘脑内出现 GnRH 在 PVN 的异位表达,并且有 GnRH 与 CRH 共存于同一个神经元中<sup>[6]</sup>。电针的这种作用与妇女长期患有“围绝经期综合征”后,出现的自然代偿非常相似。为此我们提出了以下设想:针刺处理后,大鼠下丘脑内出现 GnRH 在 PVN 的异位表达,是电针特异的作用,还是卵巢功能衰退后,经过一定的时间,机体本身会启动一种潜在的代偿机制,以补偿本身的 HPOA 功能低下,而电针处理可能提早启动了这一自我代偿的进程,本文将就些问题进行了探讨。

## 1 材料与方法

### 1.1 动物及处理

雌性 Sprague-Dawley 大鼠,45 日龄左右,180~200 g,购自复旦大学实验动物中心。饲养于 12 h 光照/12 h 黑暗的环境中,自由摄食和饮水。经阴道图片观察阴道脱落细胞存在典型的 4 天周期性变化者,在实验环境中适应一周后进行实验。动物的处理符合国际实验动物使用规则。

### 1.2 动物分组及模型制备

动物随机分为正常组 (INT)、去卵巢组 (OVX)、自然代偿组 (OVX3M 组、OVX4M 组、OVX5M 组、OVX6M 组) 以及去卵巢加电针组 (OVX + EA),每组 6 只大鼠。OVX 动物在乙醚麻醉下作双侧卵巢切除术,术后与 INT 动物在相同条件下喂养 1 个月后,连续 3d 作阴道涂片检查,涂片中未见成熟脱落上皮细胞作为卵巢切除成功的指标。此时给予电针组以电针,选取腹部穴位关元 (RN4)、中极 (RN3)、双侧子宫 (EXCA1) 以及下肢穴位三阴交 (SP6),采用连续波,刺激频率 3 Hz,强度 2 mA (G6805-H 型电针仪,上海医用器材厂生产)。电针后 6 小时,将 OVX + EA 与 INT 及 OVX 动物同时灌注处死。自然代偿组动物分别于去卵巢之后 3 个月、4 个月、5 个月、6 个月时处死,进行后续实验。

### 1.3 血雌二醇水平的测定 (RIA)

处死前分别于 OVX 组、自然代偿 (OVX3M、OVX4M、OVX5M 以及 OVX6M) 组以及 OVX + EA 组大鼠尾静脉取血,INT 大鼠于动情间期取血。血样品在室温放置 2 h,3000 r/min 离心 20 min,分离出血清,-70 °C 保存备用。雌二醇 RIA 药盒由上海生物制品研究所生产。按说明书进行操作。本方法的最小检测量小于 10 pg/ml。

### 1.4 下丘脑 GnRH 及 CRH 免疫组织化学染色 (ABC 法)

动物电针组给予电针后 6 h 以及非电针组,经 7% 水合氯醛麻醉后,常规灌注固定。下丘脑部分制成 30 μm 厚的连续冠状位冰冻切片,用于 H.E. 免疫组化染色及免疫荧光双标记染色。小鼠抗大鼠 GnRH 和兔抗大鼠 CRH 多克隆抗体为第一抗体,购自美国 Chemicon 及 Santa Cruz 公司,工作浓度分别为 1: 500,1: 100。脑片在第一抗体液中,于 37 °C 分别孵育 3 h 和 2 h,4 °C 72 h 和 48 h。常规封固。阴性对照:分别用正常小鼠血清和 0.01 M PBS (PH 7.4) 代替第一抗体,正常羊血清代替第二抗体,进行免疫组化实验,作阴性

对照。

### 1.5 免疫荧光双标记法结合激光共聚焦显微镜扫描

脑片于 1% Triton-x100 中孵育 10 min,漂洗 3 × 5 min;后入封闭液中 37 °C 孵育 30 min;入 GnRH 和 CRH 一抗中,浓度分别为 1: 300 和 1: 100,37 °C 孵育 3 h,4 °C 72 h;加入 TRITC-山羊抗兔 IgG (1: 100) 和 FITC-山羊抗小鼠 (1: 100) (购自 Jackson 公司) 混合液,37 °C 孵育 2 h,漂洗 3 × 30min;90% 甘油封片。激光共聚焦显微镜 (CLSM, 德国 Leica 公司) 扫描并记录。

## 2 结果

### 2.1 外周血雌二醇的水平

大鼠切除卵巢后 1 个月,血 E<sub>2</sub> 水平显著下降,去卵巢后 3 个月血 E<sub>2</sub> 水平为 16.72 (3.19 pmol/mL, 开始逐渐上升,4 个月时为 28.10 (8.88 pmol/mL, 明显升高,至 6 个月时为 31.12 (6.61 pmol/mL, 几乎稳定在正常大鼠血 E<sub>2</sub> 浓度一半的水平左右。电针后大鼠血 E<sub>2</sub> 水平为 27.04 ± 3.93 pmol/mL, 相当于去卵巢后 5 个月的血 E<sub>2</sub> 水平。大鼠切除卵巢后,血雌激素水平随着时间的变化逐步升高,如图 1 所示,至 5-6 个月时,几乎呈平稳趋势。

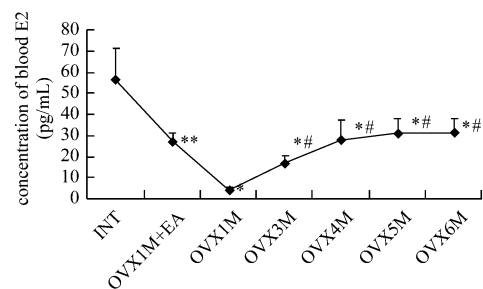


图 1 大鼠去卵巢后各时间点外周 E<sub>2</sub> 水平的变化

### 2.2 GnRH 以及 CRH 在下丘室旁核的表达

我们观察到,在大鼠下丘脑 PVN 有深褐色椭圆形或梭形的神经元细胞,为 GnRH 的免疫阳性物。OVX + EA 组发现有 50% 的大鼠下丘室旁核有 GnRH 的表达。自然代偿 OVX 3 个月组,发现有 16.7% 的大鼠下丘室旁核有 GnRH 的表达;OVX 4 个月组,有 33.3% 的大鼠有 GnRH 的表达;OVX 5 个月组,有 50% 的大鼠在下丘室旁核有 GnRH 的表达;OVX 6 个月组,有 50% 的大鼠下丘脑 PVN 有 GnRH 的表达。而 INT 和 OVX 组大鼠下丘室旁核未见有 GnRH 的表达。我们做了自然代偿组 PVN 区相邻两张连续切片的 GnRH 与 CRH 免疫组织化学染色,结果观察到 PVN 区几乎相同的部位分别有 GnRH 与 CRH 免疫阳性物的表达,如图 3 所示。

### 2.3 GnRH 与 CRH 免疫阳性物在 PVN 的共存

用免疫荧光双标结合激光共聚焦的方法观察自然代偿组大鼠下丘脑 PVN 中 CRH 与 GnRH 是否共存。选用两种荧光标记的第二抗体。TRITC 标记山羊抗兔 IgG 抗体显示红色荧光,FITC 标记山羊抗小鼠 IgG 抗体显示绿色荧光。经共聚焦显微镜处理后,若双重标记物质即显黄色荧光。我们观察到,在 PVN 呈绿色荧光的 CRH 神经元细胞浆内有呈

红色荧光的 GnRH 免疫阳性物,并且有双重标记的黄色荧光,如图 2 所示,即表明,在自然代偿组 GnRH 与 CRH 免疫

阳性物的共表达于同一个神经元。

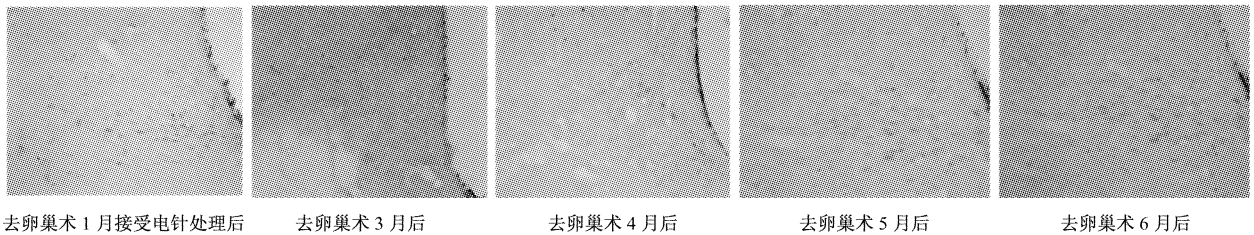


图 2 大鼠去卵巢术后各时间点 GnRH 室旁核异位表达的变化

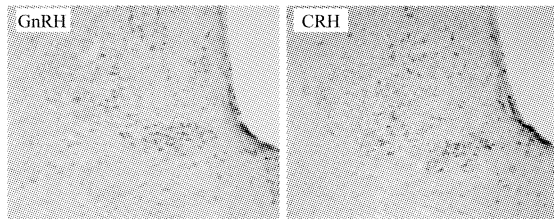


图 3 PVN 区的连续切片 GnRH 与 CRH 的表达

左图为 GnRH 的免疫阳性物,右图为 CRH 的免疫阳性物

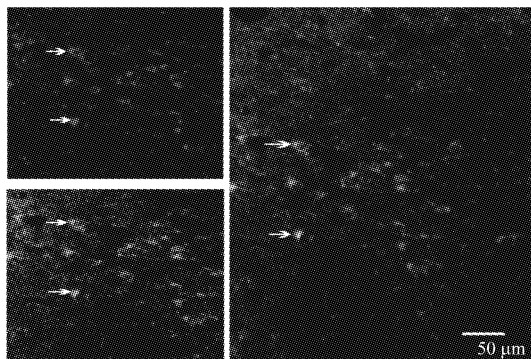


图 4 GnRH 与 CRH 免疫阳性物在 PVN 共存于同一个神经元中

左上图为红色荧光,代表 GnRH 免疫阳性物;左下图为绿色荧光,代表 CRH 免疫阳性物;右图显黄色荧光,表示 GnRH 与 CRH 共存于同一个神经元。

### 3 讨论

现代病理生理学认为,“围绝经期综合征”是由于卵巢功能衰退或被去除,导致 HPOA 功能发生异常,从而引起全身,特别是神经内分泌系统的机能紊乱所致的一种妇女常见病。西医采用激素替代疗法(hormone replacement therapy, HRT)治疗该征,疗效虽然显著,但长期使用激素会使患者发生乳腺癌、子宫癌、结肠癌和心血管疾病的风险增多<sup>[7-9]</sup>,因此寻找一种疗效可靠,副作用小的治疗方法在临床上非常重要。针刺疗法是中国传统的治疗办法,在临床上,用于治疗“围绝经期征候群”已取得满意疗效<sup>[10]</sup>。针刺疗法完全可以规避“激素替代疗法”的不足处,成为治疗妇女“围绝经期综合征”的主要治疗手段。但到目前为止,国内外采用针刺治疗“围绝经期综合征”尚不普及,其主要原因是针刺治疗的现代科学机理尚不清楚。因此,系统深入研究针刺治疗围绝经期

征候群的机制,应用现代医学的语言阐释针刺治病的科学内涵,是更好的推广针刺治病的需要。

中医学认为,“围绝经期综合征”属于“经断前后诸证”的范畴。《素问·上古天真论》有“女子七岁,肾气盛,齿更发长。二七而天癸至,任脉通,太冲脉盛,月事以时下,故有子。三七肾气平均,故真牙生而长极。四七筋骨坚,发长极,身体盛壮。五七阳明脉衰,面始焦,发始堕。六七三阳脉衰于上,面皆焦,发始白。七七,天癸竭,地道不通,故形坏而无子也”的论述。阐明了“围绝经期综合征”的病机是与妇女进入老年期后,肾气衰、任脉虚,太冲脉衰少有关。因此,本文采用一组对“经断前后诸证”具有良好临床疗效的穴位,以关元、三阴交为主穴,配以中极,子宫穴,对大鼠“围绝经期”模型进行针刺实验性处理,满意地验证了这组穴位对 HPOA 异常功能的调整作用。关元为任脉经穴,并与冲脉相通,具有补肾,益气 and 血之功。三阴交为肝、脾、肾三经的交会穴,而冲任带三脉又与肝、脾、肾关系密切,故取之可以调补冲任,疏肝理脾,起到补益肝脾肾三脏的作用。中极亦为足三阴经与任脉的交会穴,可以补肾调经。子宫为腹部的经外奇穴,是治疗妇人胞宫病症的经验要穴。因此针刺该组穴位确能调整 HPOA 功能异常,对“围绝经期综合征”有良好的治疗作用<sup>[11,12]</sup>。

我们以往的研究结果表明,在对去卵巢大鼠电针关元、三阴交等穴位后,动物外周血雌激素水平回升,阴道脱落细胞重新出现<sup>[13]</sup>;下丘脑 GnRH 超常释放和垂体促性腺激素的过高分泌明显抑制<sup>[14]</sup>;下丘脑 CRH 的合成、释放及基因表达增加<sup>[15]</sup>;尤为有趣的是,生理情况下,下丘脑 PVN 中无 GnRH 的存在<sup>[16]</sup>,但切除卵巢一月后的大鼠接受三次电针处理后,出现 GnRH 免疫阳性物在 PVN 的异位表达,并与 CRH 共存于同一神经元中<sup>[6]</sup>。本实验结果表明,切除卵巢后的大鼠经过 3-6 个月,在 PVN 逐渐出现 GnRH 异位表达,而在切除卵巢 1-2 个月以及正常大鼠下丘脑 PVN 内并未发现有 GnRH 免疫阳性物。提示机体在 HPOA 功能异常情况下,可能存在一种潜在的代偿机制。它一方面通过 GnRH 的异位表达,并与 CRH 共存于同一神经元中<sup>[6]</sup>,可能启动了一种新的神经内分泌调节通路,使 HPOA 和 HPAA 两项内分泌轴的相互调节作用加强,HPAA 功能的活跃,导致肾上腺皮质功能增强,皮质甾体激素包括合成雌激素的前体雄性激素<sup>[17]</sup>的合成增多;另一方面,可能促进了机体的性腺外芳香化作用,使性腺外组织如脂肪、肝和脑等组织的组织芳香化酶的

活性和表达增加,体内的雌激素水平升高<sup>[18]</sup>,从而部分自然代偿了大鼠因切除卵巢而导致的 HPOA 的功能低下。

据文献报道,不同的动物切除卵巢后,对血 E<sub>2</sub> 水平都有影响<sup>[19,20,21]</sup>。但是,大多数文献都采用去卵巢后几天或 1~2 周的动物模型作为研究对象,未作大鼠切除卵巢后血 E<sub>2</sub> 水平变化的长时程观察。本文对切除卵巢后的大鼠 E<sub>2</sub> 水平作了 6 个月较长时间的观察,结果表明,大鼠切除卵巢 1-2 个月后的血 E<sub>2</sub> 水平比 INT 显著降低;到 3 个月时,血 E<sub>2</sub> 开始升高,至 6 个月升高到在正常大鼠的一半左右。而 OVX 接受电针处理后,血 E<sub>2</sub> 的水平升高到相当于切除卵巢后 4~5 个月的水平。提示电针可能促进了机体固有的自然代偿功能的提前启动。

综上所述,GnRH 在 PVN 中的异位表达和与 CRH 共存于同一神经元中,可能是机体对 HPOA 功能异常的自然代偿;而电针处理可能提前启动了这一自然代偿机制,从而发挥对大鼠因去卵巢术而引起的 HPOA 功能异常的调整作用。这也可能是针刺治疗妇女“围绝经期综合征”的重要机制。

### 参考文献

- [ 1 ] Aslan E, Bagis T, Kiliçdag EB, et al. How best is to discontinue postmenopausal hormone therapy: immediate or tapered? [ J ]. *Maturitas*, 2007, 56(1) : 78-83.
- [ 2 ] Zhou J, Qin ZY, Li WL, et al. Clinical observation on therapeutic effect of electroacupuncture at Sanyinjiao ( SP6 ) on peri-menopausal syndrome [ J ]. *Zhongguo Zhenjiu*, 2006, 26(9) : 617-20.
- [ 3 ] 屠蕊沁,王美珍. 卵巢切除术后雌激素变化及对骨密度的影响 [ J ]. *上海医科大学学报*, 1998, 25 : 389-391.
- [ 4 ] 杨丹. 耳穴对去卵巢妇女神经生殖内分泌影响的初探 [ J ]. *中国中医基础医学杂志*, 2001, 7 : 54-56.
- [ 5 ] Fry RC, Clarke IJ, Cahill LP, . Changes in gonadotrophin concentrations are not necessarily involved in ovarian compensation after unilateral ovariectomy in sheep [ J ]. *Journal of Reproduction & Fertility*, 1987, 79(1) : 45-8.
- [ 6 ] Zhao H, Tian ZZ, Chen BY, An important role of corticotropin-releasing hormone in electroacupuncture normalizing the subnormal function of hypothalamus-pituitary-ovary axis in ovariectomized rats [ J ]. *Neurosci Lett*, 2003, 349 : 25-28.
- [ 7 ] Chiechi LM. Hormone replacement therapy and health protection [ J ]. *Curr. Opin. Investig. Drugs*, 2003, 4 : 4439-4443.
- [ 8 ] Blumel JE, Castelo BC, Kerrigan N, et al, Influences of hormone replacement therapy on postmenopausal women's health perceptions [ J ]. *Menopause*, 2003, 10 : 3235-3240.
- [ 9 ] Teede, HJ. The menopause and HRT. Hormone replacement therapy, cardiovascular and cerebrovascular disease [ J ]. *Best. Pract. Res. Clin. Endocrinol. Metab.*, 2003, 17 : 173-190.
- [ 10 ] Stener JV, Wikland M, Waldenström U, Lundberg T. Alternative treatments in reproductive medicine: much ado about nothing. Acupuncture—a method of treatment in reproductive medicine: lack of evidence of an effect does not equal evidence of lack of an effect [ J ]. *Hum. Reproductive*, 2002, 17 : 1942-1946.
- [ 11 ] 李国安,俞吟. 针刺治疗女性更年期综合征的临床研究 [ J ]. *上海针灸杂志*, 2002, 21(3) : 6-8.
- [ 12 ] 何金森,廖建钦,安晓英,等. 电针治疗围绝经期综合征患者血清雌激素水平的影响 [ J ]. *上海针灸杂志*, 2006, 25(2) : 3-5.
- [ 13 ] Chen BY, . Acupuncture normalized dysfunction of hypothalamic-pituitary-ovarian axis [ J ]. *Acupunct Electrother Res*, 1997, 22 : 97-108.
- [ 14 ] 陈伯英,等. *上海医科大学学报*, 1994, 21(增刊) : 67-72.
- [ 15 ] Hong Zhao, Zhan-Zhuang Tian, Bo-Ying Chen. Electroacupuncture stimulates hypothalamic aromatization [ J ]. *Brian Res.*, 2005, 1037(1-2) : 164-70.
- [ 16 ] Richardson HN, Gore AC, Venier J, Romeo RD, Sisk CL, Increased expression of forebrain GnRH mRNA and changes in testosterone negative feedback following pubertal maturation [ J ]. *Molecular & Cellular Endocrinology*, 2004, 214 : 630-70.
- [ 17 ] 高慧,季士珠,陈伯英. 电针促进去卵巢大鼠肾上腺增大,血皮质酮含量升. *针刺研究*, 1995, 20(2) : 55-58.
- [ 18 ] Zhao H, Tian ZZ, Hao JW, Chen BY, . Extragonadal aromatization increases with time after ovariectomy in rats [ J ]. *Reproductive Biology & Endocrinology*, 2005, 3(1) : 6.
- [ 19 ] Witkin JW. Morphology of LHRH neurons as a function of age and hormone condition in the female rat [ J ]. *Neuroendocrinology*, 1989, 49 (2) : 344-348.
- [ 20 ] Kelly MJ, Garrett J, Bosch MA, et al. Effects of ovariectomy on GnRH mRNA, proGnRH and GnRH levels in the preoptic hypothalamus of the female rat. [ J ] *Neuroendocrinology*, 1989, 49 (1) : 88-97.
- [ 21 ] Witkin JW, . Effects of ovariectomy on GnRH neuronal morphology in rhesus monkey ( *Macaca mulatta* ) [ J ]. *J Neuroendocrinol*, 1996, 8 (8) : 601-604.

收稿日期 2007-04-02